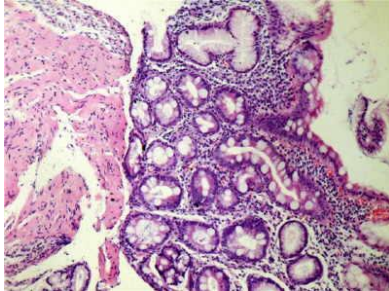




TALLER 1

EJERCICIO 2

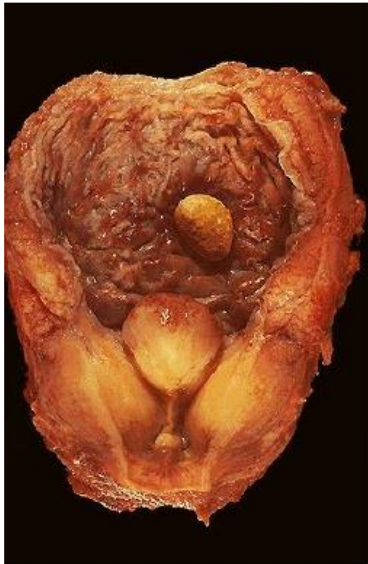1-Imagen biopsia
gástrica



2-BIOPSIA REPRESENTADA POR MUCOSA
BRONQUIAL REVESTIDA POR EPITELIO
PAVIMENTOSO

3-EJEMPLO DE CAMBIO HIALINO INTRACELULAR

4-



5-CAMBIO HIALINO EXTRACELULAR

6-AGENESIA RENAL

Derecha versus izquierda

Algunos no poseen correspondencia

Defina Ud el significado

**A-HIPERPLASIA
PROSTATICA**

B-ATROFIA

C-METAPLASIA INTESTINAL

D-AMILOIDOSIS

**E-SUSTANCIA HIALINA
ALCOHOLICA MALLORY**

**F-METAPLASIA
PAVIMENTOSA**

G-TERCIARISMO SIFILITICO

H-MUERTE CELULAR

I-APOPTOSIS

**J-DEPOSITO
EXTRACELULAR DE TEJIDO
ADIPOSO**

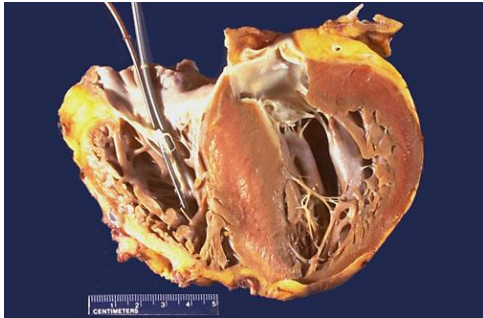**K-TUMEFACCION
HIDROPICA**

7-NECROSIS GOMOSA

8-CAMBIO REVERSIBLE

9-HIPERESTROGENISMO

10



RA ANATOMÍA
Y
FISIOLOGÍA PATOLÓGICAS

